

Mode d'emploi pour les expertises céphalométriques à l'attention de l'assurance invalidité fédérale

Remplace « normes pour l'expertise
céphalométrique..... » du 1^{er} juillet 1976

Certaines conditions doivent être remplies pour l'expertise céphalométrique à l'attention de l'assurance invalidité fédérale.

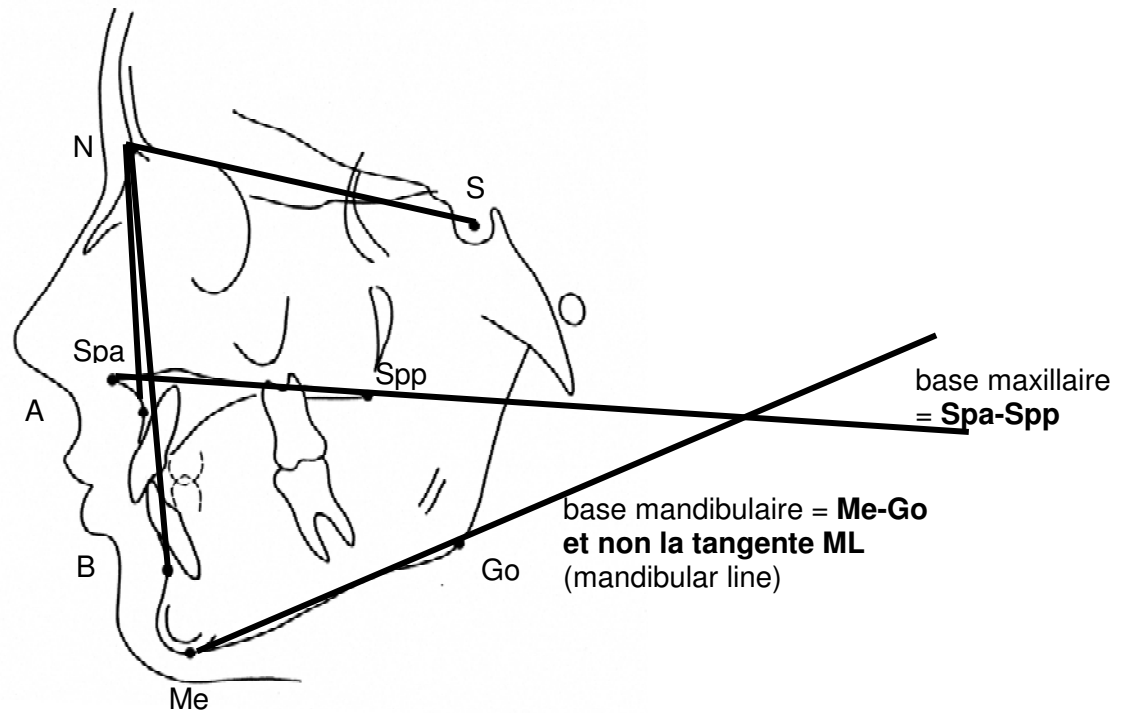
Téléradiographies

- Les téléradiographies utilisées doivent être réalisées dans des conditions standardisées dans un céphalostat avec une distance foyer-film d'au moins 1,5m. La prise de vue doit être faite **en mode instantané** (one shot).
- **En règle générale la téléradiographie doit être prise en intercuspidation maximale.** Exception : En cas de Prognathia inferior, si des contacts prématurés provoquent un glissement en occlusion croisée, il est nécessaire pour évaluer l'angle ANB de réaliser en plus une téléradiographie en relation centrée. Dans ce cas particulier l'angle ANB est mesuré sur les deux téléradiographies. S'applique pour l'AI, la moyenne arithmétique entre les deux mesures.
- **Tous les points de référence utilisés doivent pouvoir être localisés de manière indiscutable.**
- Les radiographies digitales sont acceptées pour autant qu'elles aient été prises de manière instantanée (one shot) avec une exposition d'environ 1 seconde (par exemple au moyen de la technique de plaques radioluminescentes au phosphore). Dans ce cas les mesures doivent être réalisées directement à l'écran. Les prises de vue originales doivent être marquées comme originales de manière permanente et être transmissibles sous forme électronique (CD ou courriel) (fichier TIFF).
- Les téléradiographies digitales numérisées par scanneur (capteurs CCD) avec des expositions de plusieurs secondes ne sont pas admises pour les besoins de l'assurance invalidité fédérale. Avec de telles expositions, il n'est pas exclu que même de petits mouvements de la tête du patient lors de la prise de vue puissent altérer la relation spatiale entre les points de références décisifs et ainsi aboutir à des expertises erronées qui peuvent avoir des conséquences financières importantes tant pour l'assurance que pour le patient. Cette technique est donc inappropriée.

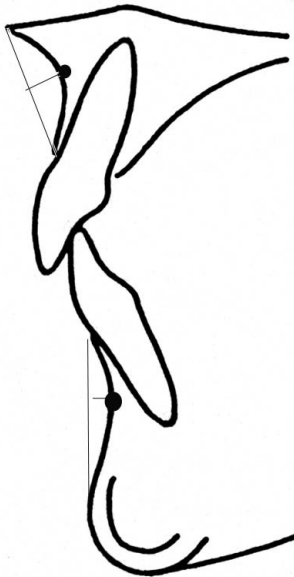
Méthode de mesures

- Le ou la spécialiste en orthodontie est en tout temps responsable des mesures.
- La détermination des points de référence et des angles décisifs peut être réalisé manuellement à l'aide d'une feuille d'acétate ou directement à l'écran après avoir scanné le film radiographique.
- Considérant l'erreur de la méthode lors de la détermination des points de référence, il convient de s'abstenir d'indiquer à l'AI des décimales pour les valeurs angulaires.
Sur le plan des valeurs limites à l'AI, la valeur limite doit être effectivement atteinte ou dépassée.

Définition des points et lignes de références pour les mesures de la téléradiographie à l'attention de l'assurance invalidité. Voir les croquis ci-dessous



Construction des points A et B:

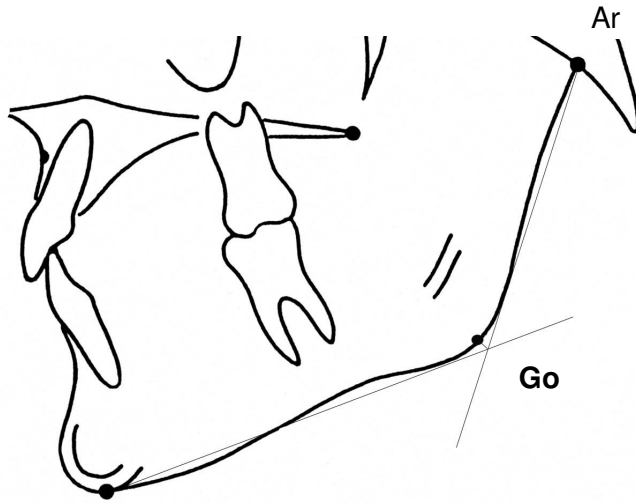


Downs WB. Variations in facial relationships: their significance in treatment and prognosis. Amer J Orthodont **34**: 812-840, 1948

'Point A - subspinale:
the deepest midline point on the premaxilla
between the anterior nasal spine and prosthion'

'Point B - supramentale:
the deepest midline point on the mandible
between infradentale and pogonion

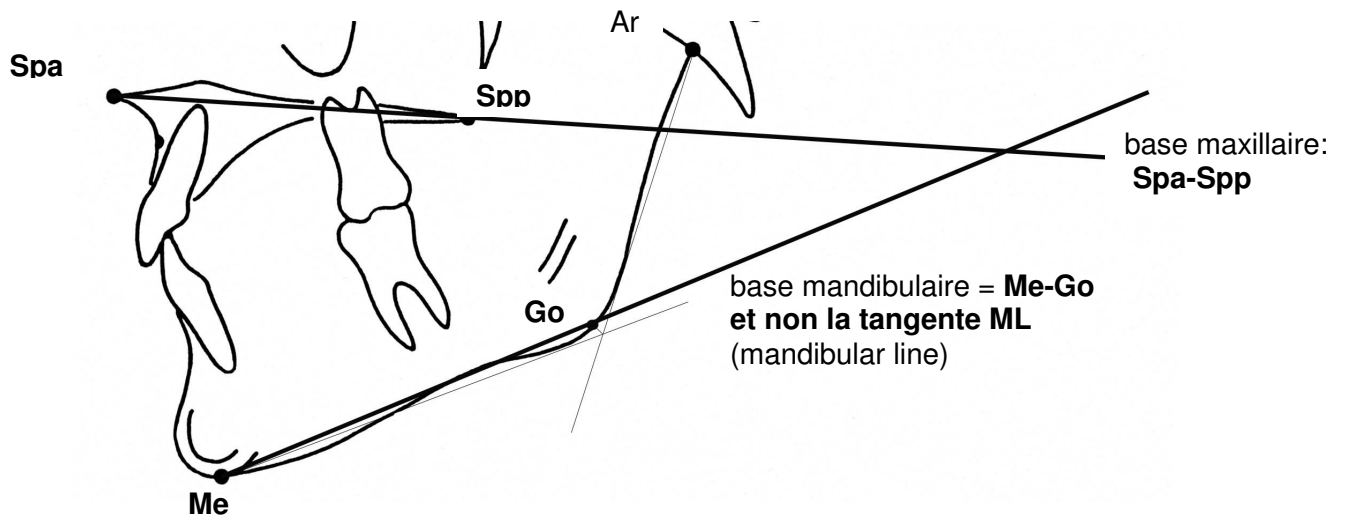
Construction de l'angle des bases ☼



1. Tangente à la branche montante par Articulare
2. Tangente à la branche horizontale par Menton
3. **point d'intersection de la bissectrice avec le contour mandibulaire = Gonion**

en cas de contour double, Gonion sera localisé sur les deux contours (Go_1 et Go_2), le point définitif se situe au milieu de la ligne $Go_1 - Go_2$

Me the lowermost point on the symphyseal shadow as seen in norma lateralis
 1st Cephalometric Workshop
 Western Reserve U. Cleveland 1958



☼ La construction du point Gonion tel qu'il est décrit ici n'est pas réalisable par de nombreux programmes d'analyse céphalométrique commerciaux (particulièrement dans les cas fréquents de contour double)

Gestion de la qualité

Dans l'intérêt d'une évaluation identique sur tout le territoire de la Confédération, les commissions AI font des contrôles inopinés parmi les évaluations positives concernant IC 208, 209 et 210. Elles sollicitent les téléradiographies concernées en vue de mesures de contrôle par des spécialistes en orthodontie spécialement accrédités (membres de la commission SSODF pour les assurances).

Lors de ces contrôles, il est tenu compte qu'il est inévitable que de petites différences de mesure apparaissent dans la comparaison « intra-observer » et « inter-observer ».

Les téléradiographies de qualité insuffisante (c.à d. dont les points de référence décisifs pour une évaluation à l'attention de l'AI ne sont pas identifiables de manière claire) ne sont pas remboursées par l'AI.